L’amibiase

Francis KLOTZ

Chaire de médecine tropicale

- Etat dans lequel l'organisme humain héberge *Entamoeba histolytica* avec ou sans manifestations cliniques

- Plus de 500M d'individus parasités dans le monde, plus de 50M d'amibiase maladie, plus de 100 000 morts par an

Epidémiologie
Le parasite

- *Formes végétatives:
  Entamoeba histolytica histolytica
  Entamoeba histolytica minuta
  (mobiles , pseudopodes, 25µ)
- *Forme kystique: petite sphère granuleuse de 10 à 12µ, 4 noyaux, survit dans l'eau à 18°c pendant 15j, dans les selles pendant 10j, au contact de l'air pendant 3j

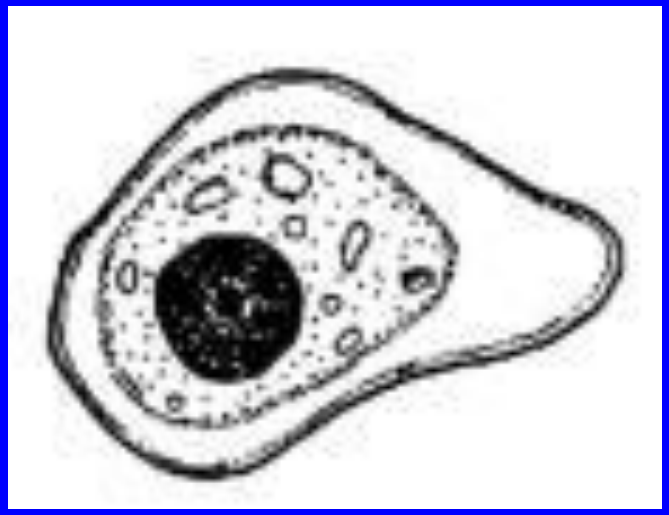

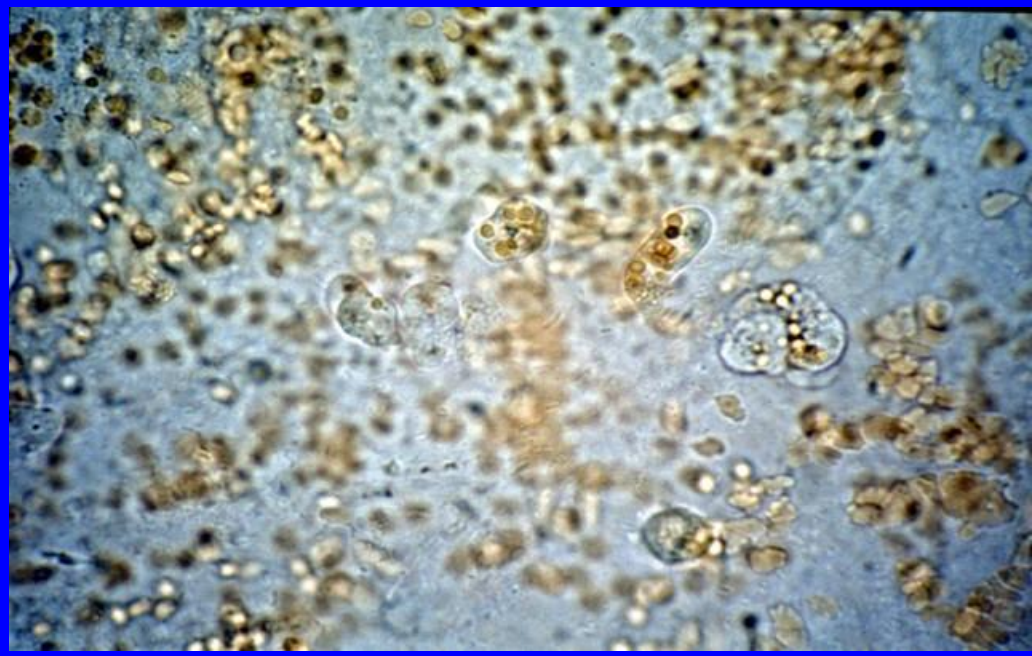

Le cycle

- Kyste ingéré perd sa coque dans l'intestin =>masse plasmodiale à 4 puis 8 noyaux, chacun s'entoure de cytoplasme =>8 amoebules => *Entamoeba histolytica minuta* (se nourrit du contenu intestinal)
- Cycle non pathogène:amibiase infection: kyste=>E.H.minuta=>kyste
- Cycle pathogène:amibiase maladie: l'amibe devient agressive, son cytoplasme se remplit d'hématies.
  Kyste=>E.H.minuta=>E.H.histolytica
- Zymodèmes (population d'amibes présentant un même profil enzymatique, corrélé à leur pathogénicité)

Epidémiologie

- Répartition géographique: 10% de la population mondiale avec une prédilection pour les zones intertropicales.
- Réservoir de parasites: homme porteur asymptomatique, semeur de kystes (6M de kystes par g de selles)
- Transmission: souillure fécale, eau, aliments, mains sales, promiscuité, facteurs géo-climatiques

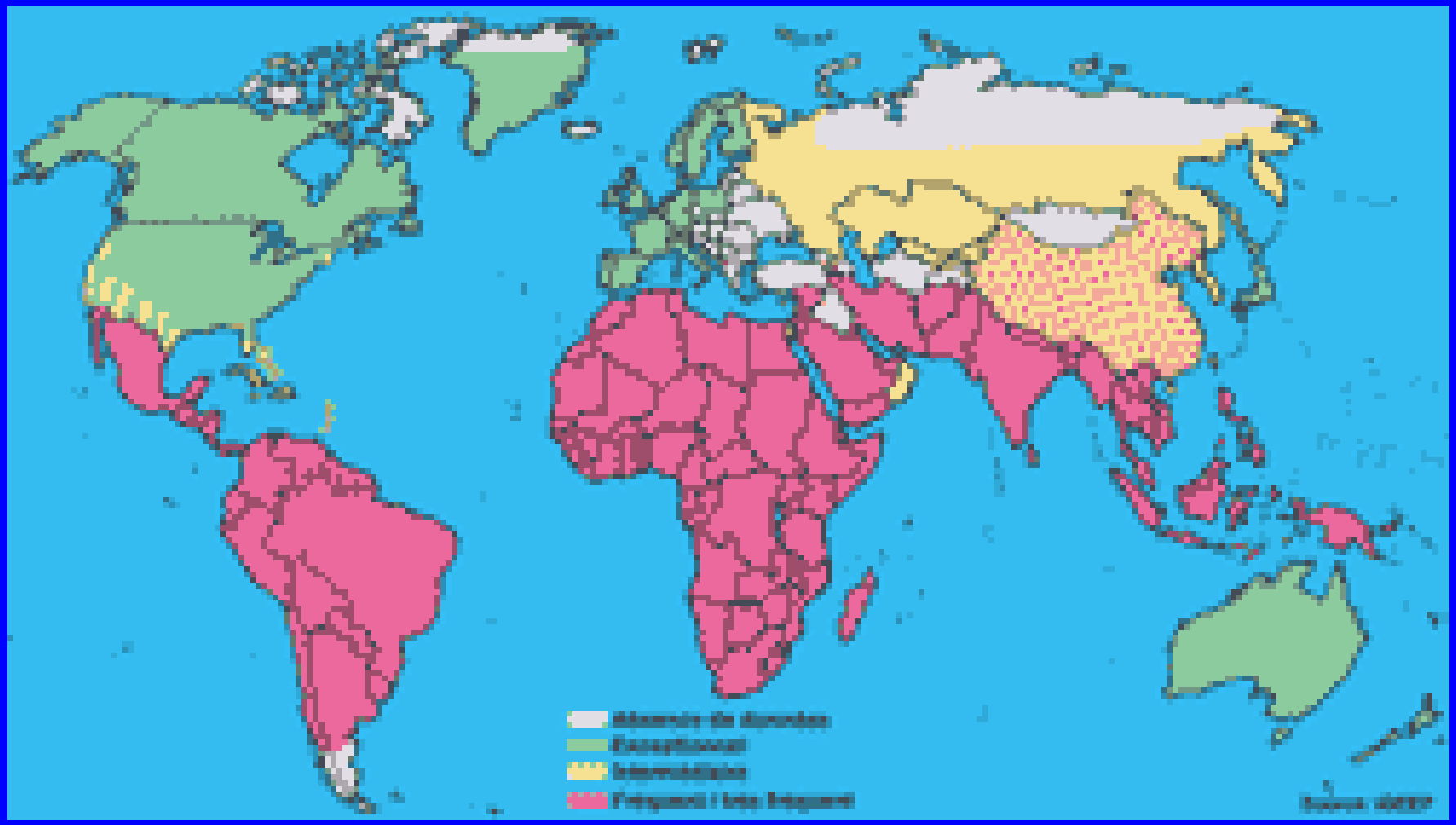
Absence de données
Exceptionnel
Intermédiaire
Fréquent / très fréquent

Physiopathologie

- *facteurs favorisants dépendant de l'hôte: inflammation de la muqueuse colique, malnutrition, carence protéique, grossesse, immuno-dépression
- *facteurs de virulence de l'amibe: adhésion à la muqueuse, mécanismes enzymatiques multiples: zymodèmes

Clinique
Amibiase colique

- Amibiase colique aiguë:
- **Amibiase dysentérique aiguë*, la plus caractéristique et la moins fréquente (douleurs abdominales, ténesmes, exonérations afécales 5 à 15/j, glaires muco-purulentes et sanglantes.)
- **Amibiase diarrhéique aiguë*, la plus fréquente,80 à 90% des cas (apyrexie, pas plus de 10 selles par jour, matières+glaires+sang, douleur bi-polaire.)
- *Guérison rapide sous traitement.*
  L'évolution spontanée se fait vers les récidives et les complications

Amibiase colique aiguë éléments du diagnostic

Orientation:

Epidémiologie: zone d'endémie, voyageur, émigré

Clinique: diarrhée sanglante suspecte

Certitude:

Amibe hématophage à l'examen de selles ou sur biopsie rectale.

Rectite érosive en endoscopie avec confirmation de la présence d'EHH

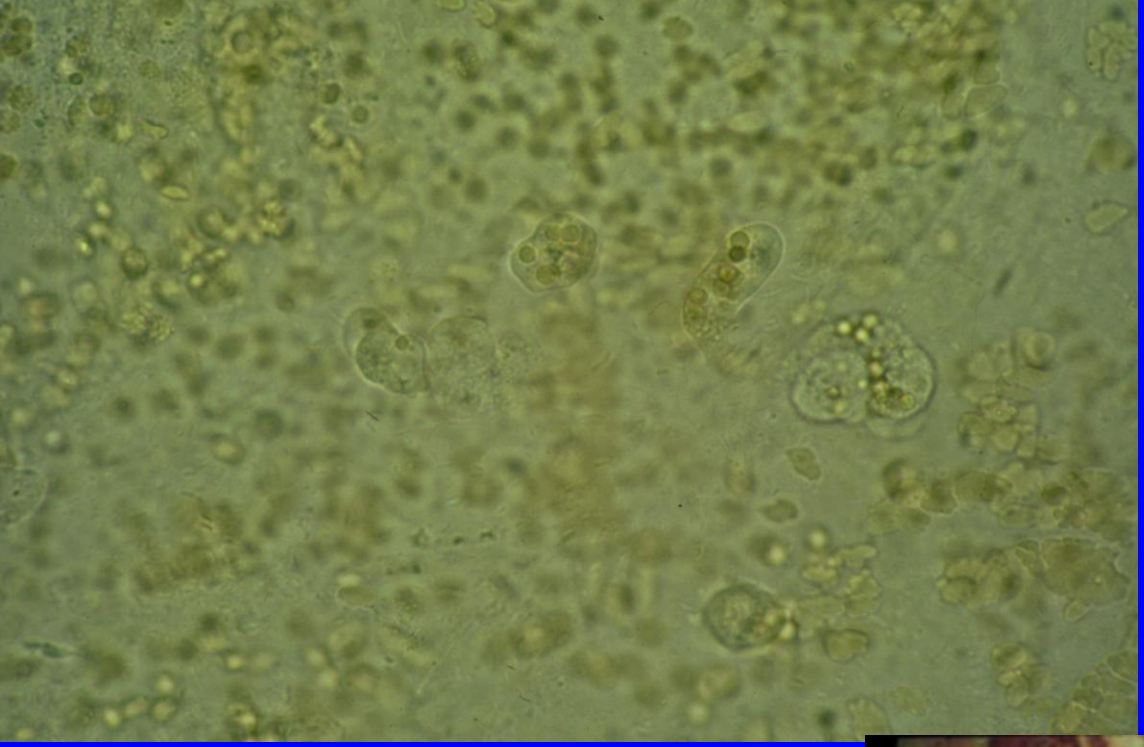

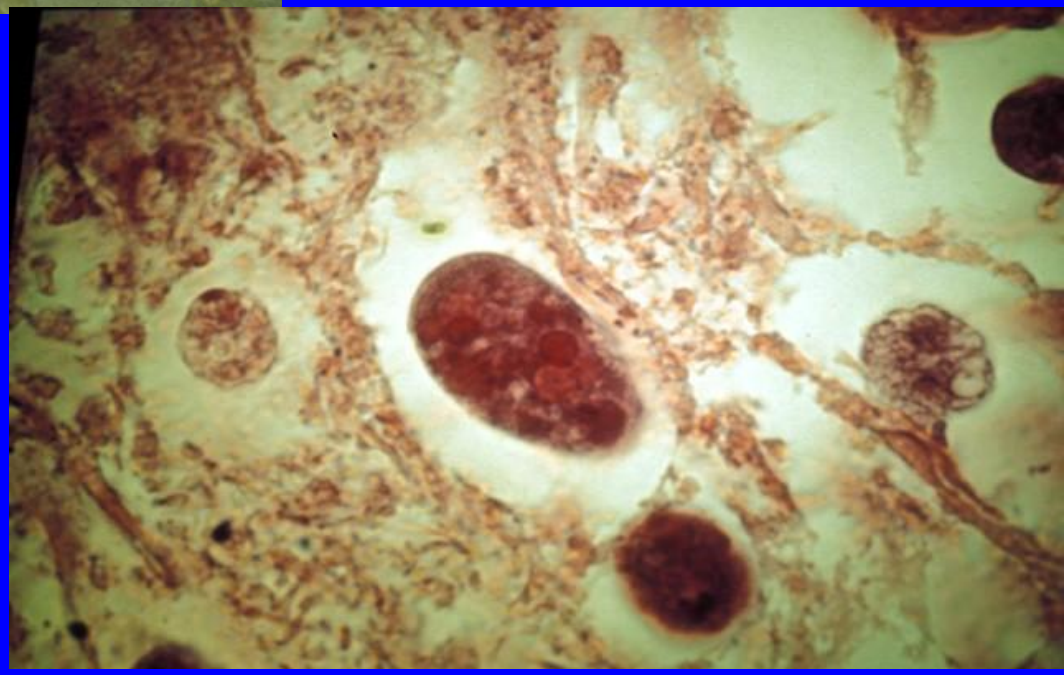

Formes graves de l'amibiase colique 1

- *Dysenterie amoebo-bacillaire:* association d'amibes et de shigelles. Selles abondantes et sanglantes. Température élevée, AEG, déshydratation. Association examen parasitologique + coproculture

Formes graves de l'amibiase colique 2

- *Amibiase colique maligne:* Colite nécrosante, plus fréquente chez la femme enceinte.
  Signes de colectasie aiguë, expulsion de lambeaux de muqueuse par anus béant. Choc toxi-infectieux. Péritonite par perforation.
  Diagnostic par la mise en évidence des amibes dans les selles. Souvent germes associés (entérobactéries pathogènes).
  Contre-indication à l'endoscopie. ASP: croissant gazeux.
  Traitement: indication d'exérèse colique après réanimation

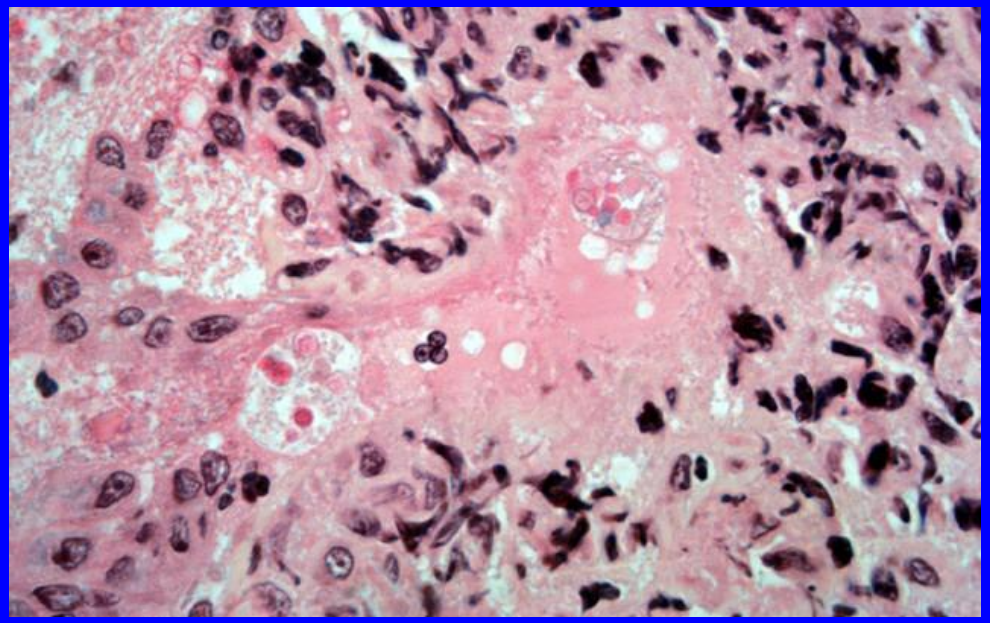

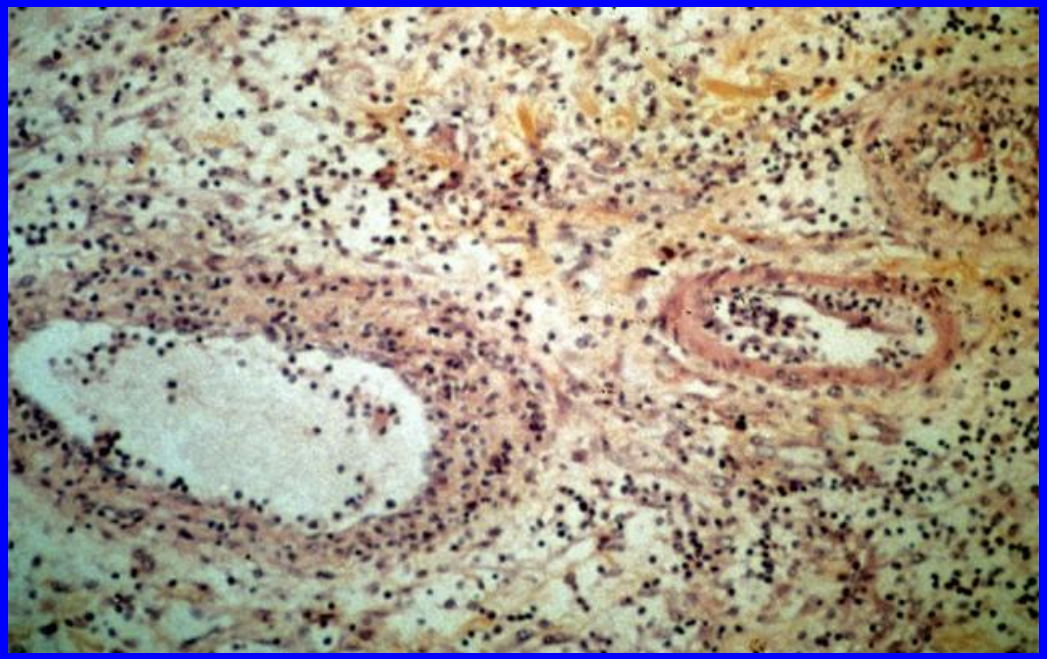

Amibiase colique (autres formes)

Amibiase colique chronique :

*avec amibes hématophages

*avec kystes

Amoebome: tumeur inflammatoire d'évolution chronique, délai d'apparition souvent long (20 ans). Localisation sigmoïdienne ou caecale. Rétrécissement pseudo-néoplasique. Amibes dans les biopsies, sérologie positive

Amibiase colique (autres formes)2

**Formes chirurgicales de l'amibiase colique*

Appendicite, perforation, abcès peri-colique

**Formes associées:* MICI, cancer

**Amibiase à transmission vénérienne chez l'homosexuel*

**Colopathie post-amibienne*

Abcès amibien du foie

« *Le secret du diagnostic de l'abcès du foie est de le soupçonner »(Fontan 1895)*

- Embolisation d'EHH dans le foie par voie vasculaire portale =>nécrose focale => extension => abcès.
- Toujours secondaire à l'amibiase colique. Délai entre 10j et 30 ans!
- 4 pour 1

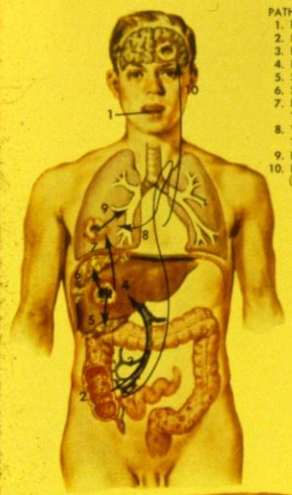

PATHWAYS OF AMOEBA
1. PORTAL OF ENTRY
2. INTESTINAL FOCUS
3. PORTAL VEIN ROUTE TO LIVER
4. LIVER ABSCESS
5. SUBHEPATIC ABSCESS
6. SUBPHRENIC ABSCESS
7. DIRECT EXTENSION TO LUNG ABSCESS
8. VASCULAR ROUTE TO LUNG ABSCESS
9. BRONCHIAL FISTULA
10. BRAIN ABSCESS (VASCULAR ROUTE)

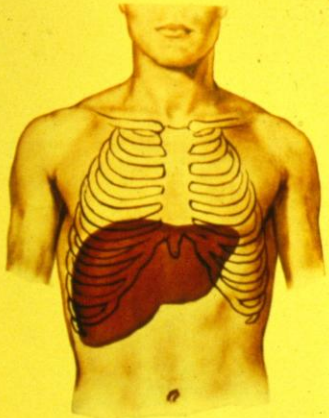

EARLY STAGE OF LIVER INVOLVEMENT: SWOLLEN, CONGESTED, TENDER

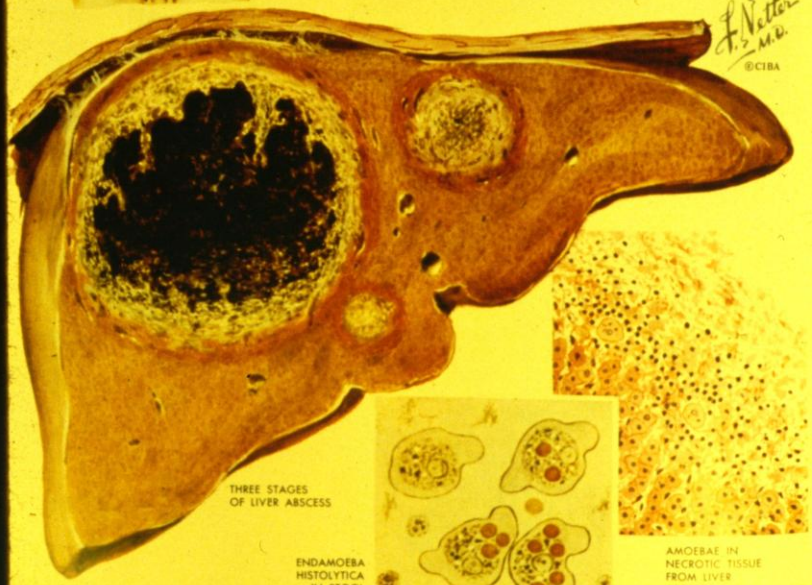

F. Netter M.D.

©CIBA

THREE STAGES OF LIVER ABSCESS

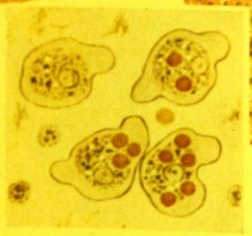

ENDAMOEBA HISTOLYTICA IN STOOL (HANGING DROP PREPARATION)

AMOEBAE IN NECROTIC TISSUE FROM LIVER ABSCESS

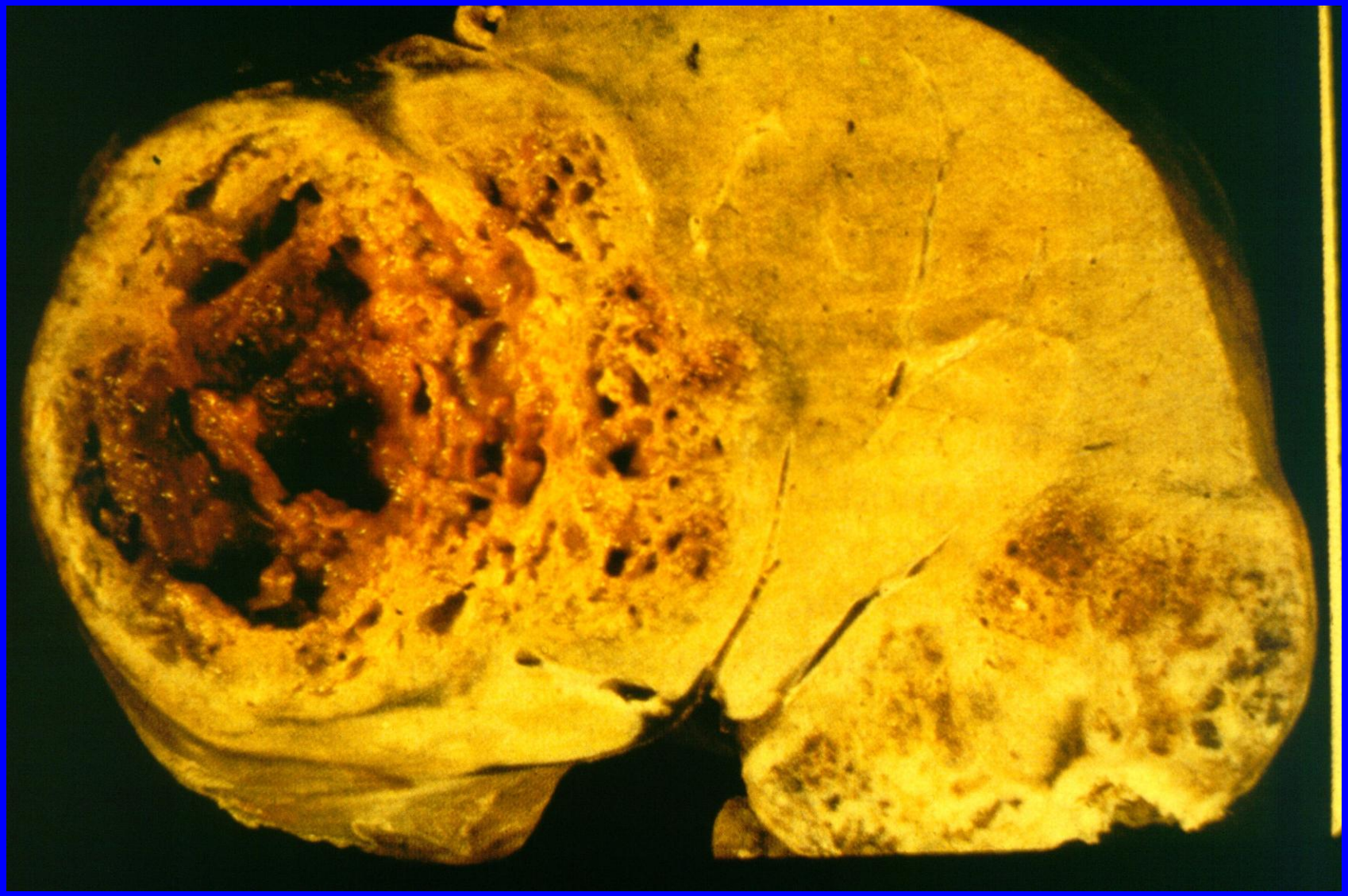

Abcès amibien du foie

Forme classique

- Triade de Fontan:
  douleur, fièvre, hépatomégalie
- Arguments épidémiologiques
- Cliniques
- Biologiques:*VS élevée, hyperleucocytose à PN*
- Radiologiques:*surélévation de la coupole diaphragmatique droite, épanchement pleural réactionnel, atélectasies planes*

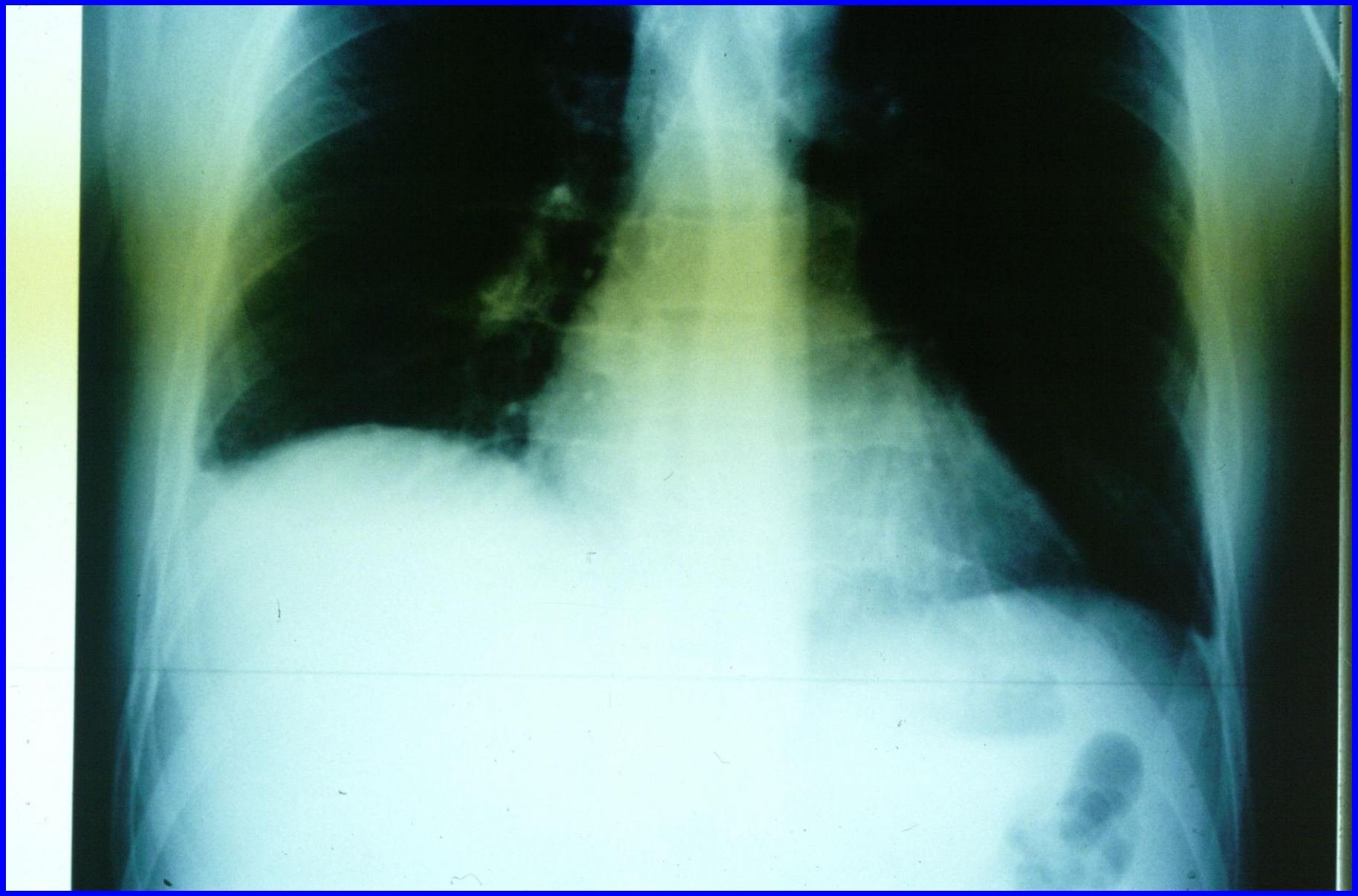

Abcès amibien du foie

Forme classique

Arguments échographiques:

phase pré-suppurative, peu echogène

phase collectée, liquidienne, (cholécystite associée)

Phase de cicatrisation

Arguments tomodensitomètriques:
détection des abcès < 1cm

Arguments immunologiques: IFI > 1/50, ELISA

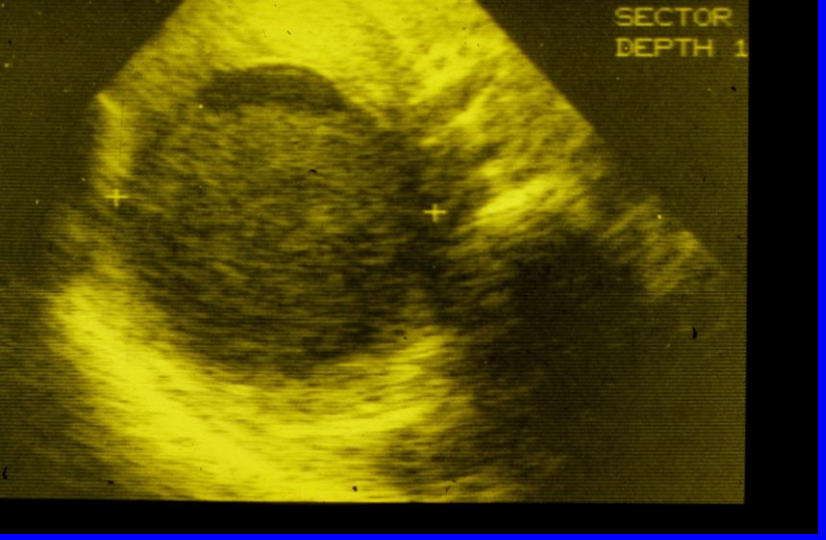
SECTOR
DEPTH 1

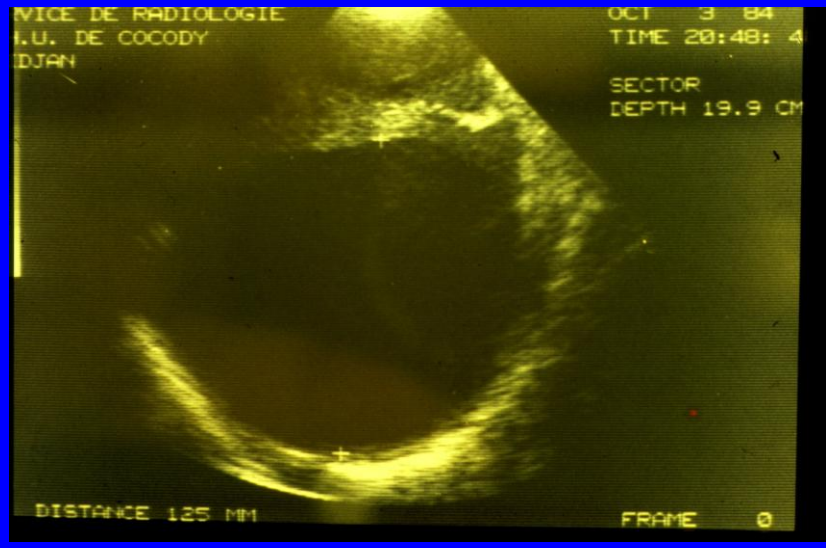
VICE DE RADIOLOGIE
.U. DE COCODY
IDJAN
OCT 3 84
TIME 20:48: 4
SECTOR
DEPTH 19.9 CM
DISTANCE 125 MM
FRAME 0

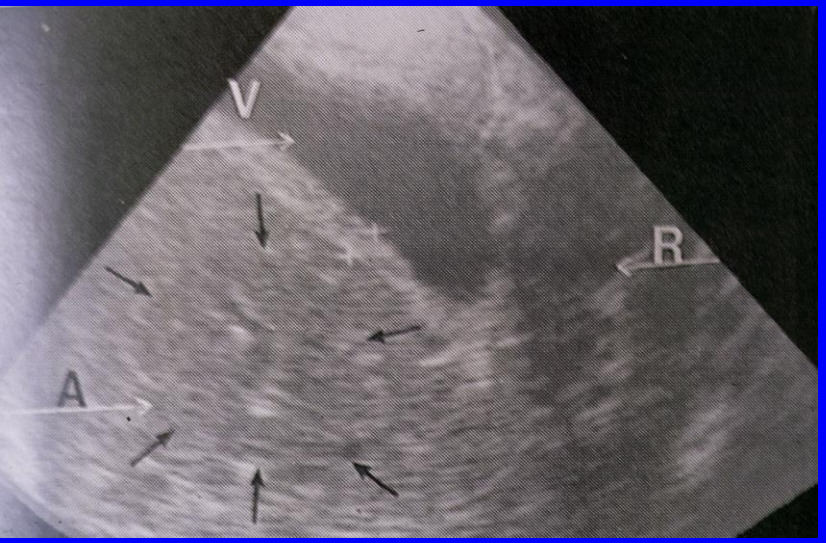
V
R
A

'88/06/30
12:17:07
3.5MHz
N M F1
GAIN: 24
X 1.0
D1: 56.4mm
D2: 67.4mm
SEGMENT LAT DRT
VESICULE
D1
D2
PWR:HIGH
ID:MR CLEMENT
DR GUILLOT HIA LAVERAN DR VILLENEUVE

Abcès amibien du foie

- Si une ponction était réalisée => *pus chocolat inodore et aseptique*

- Evolution rapidement favorable sous traitement médical .
  Apyrexie en 72h.
  Normalisation de l'échographie en 3 à 12 mois

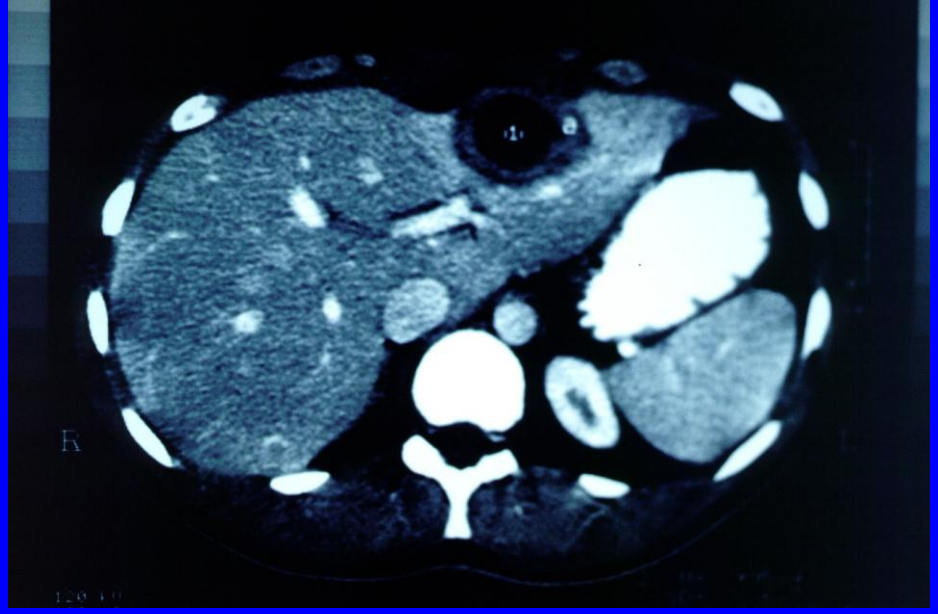
R

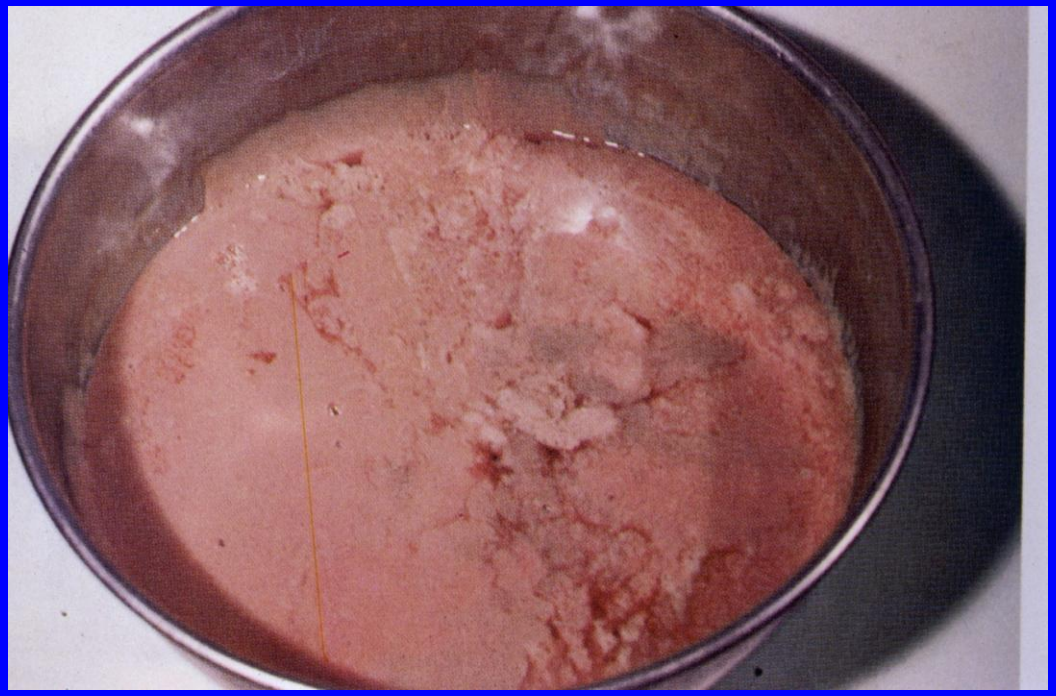

Abcès amibien du foie

Autres formes

- *frustres, fébriles pures, ictériques, pseudo-néoplasiques, fulminantes*
- *formes compliquées avec migration thoracique (10%), péritonéale, cutanée*
- *formes récidivantes: recontamination endogène, exogène, traitement insuffisant*

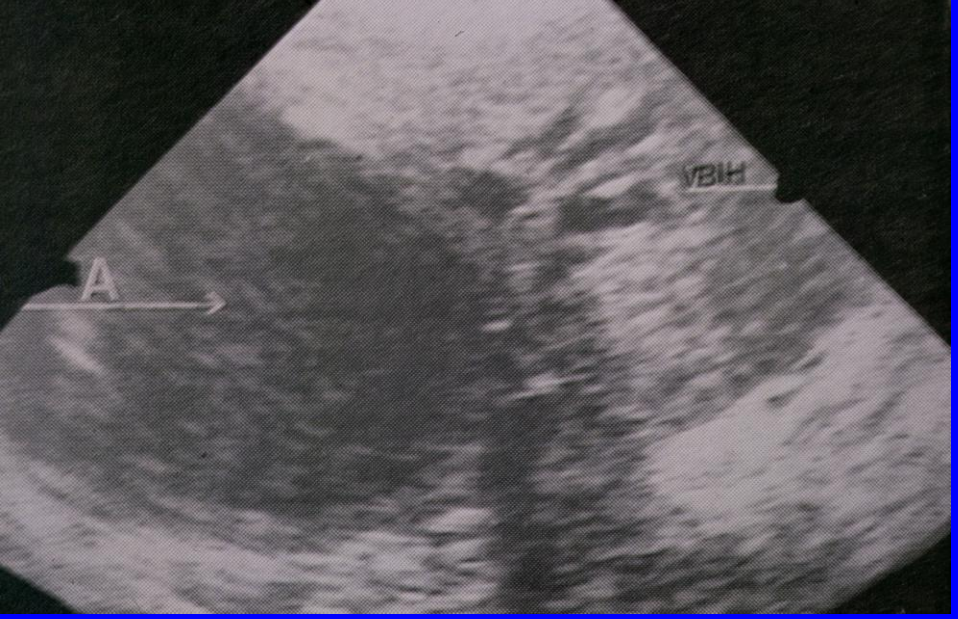
VBIH
A

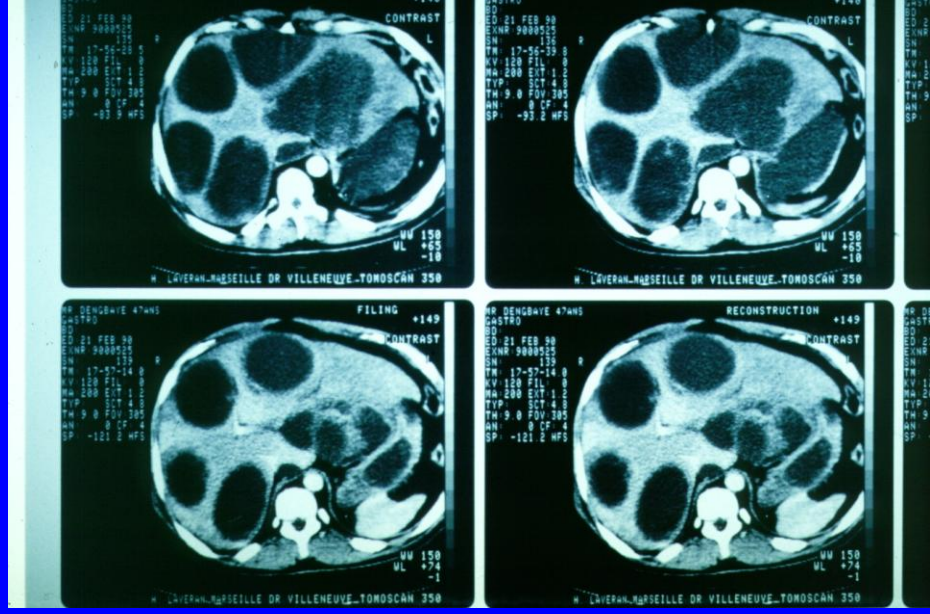
CONTRAST
CONTRAST
FILING
RECONSTRUCTION
CONTRAST
CONTRAST
M. LAVERAN MARSEILLE DR VILLENEUVE TOMOSCAN 350

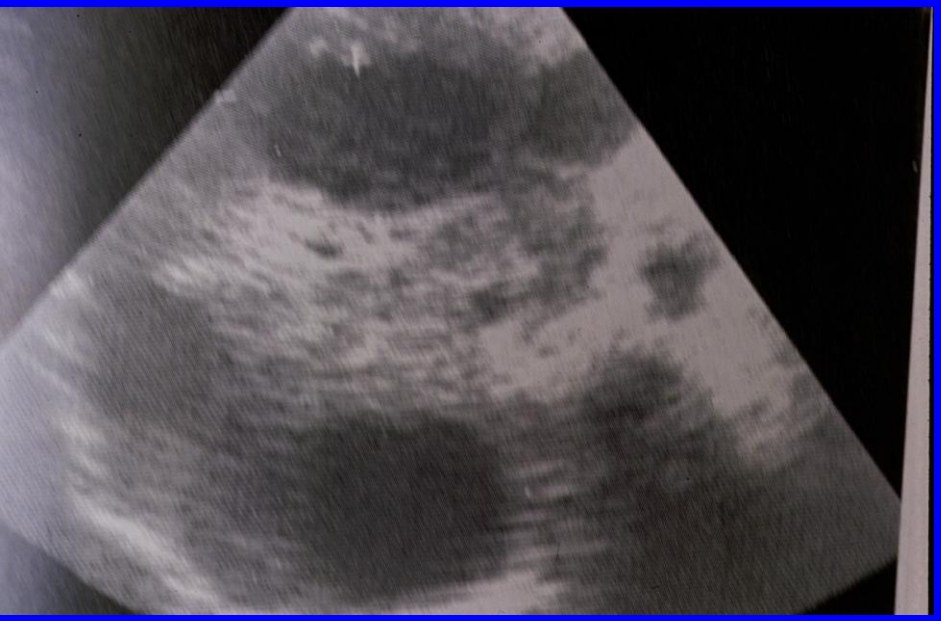

Amibiase pleuro-pulmonaire

- Quasiment toujours secondaire à une amibiase hépatique
- Voie transphrénique, plus rarement vasculaire.
- Dans 80% des cas d'allure primitive
- Formes radio-cliniques:
  *pneumopathie non abcédée du LID.
  *abcès du poumon(vomique chocolat)
  *pleurésie amibienne
  *fistule hépato-bronchique.
- Diagnostic facile si atteinte hépatique connue, analyse du liquide, vomique, sérologie.
- Evolution souvent compliquée: surinfection, pyothorax, séquelles++

(fig. 15).

Propagation transphrénique

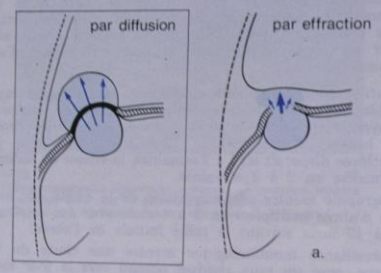

a. : en plèvre libre

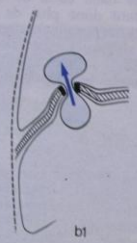

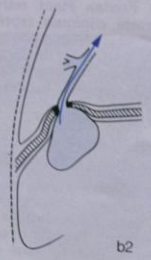

b. : en plèvre symphysée
1. abcès pulmonaire
2. fissure hépato-bronchique

Propagation vasculaire : effraction veineuse

Autres localisations amibiennes

- Péricardique: complique un abcès du lobe gauche du foie =>tamponnade
- Cérébrale:signes d'abcès du cerveau: scanner, sérologie++
- Cutanée: nécrose rapide du tissu cutané: périnée, point de ponction, chirurgie abdominale. Lésion ulcérée rapidement extensive avec bourrelet

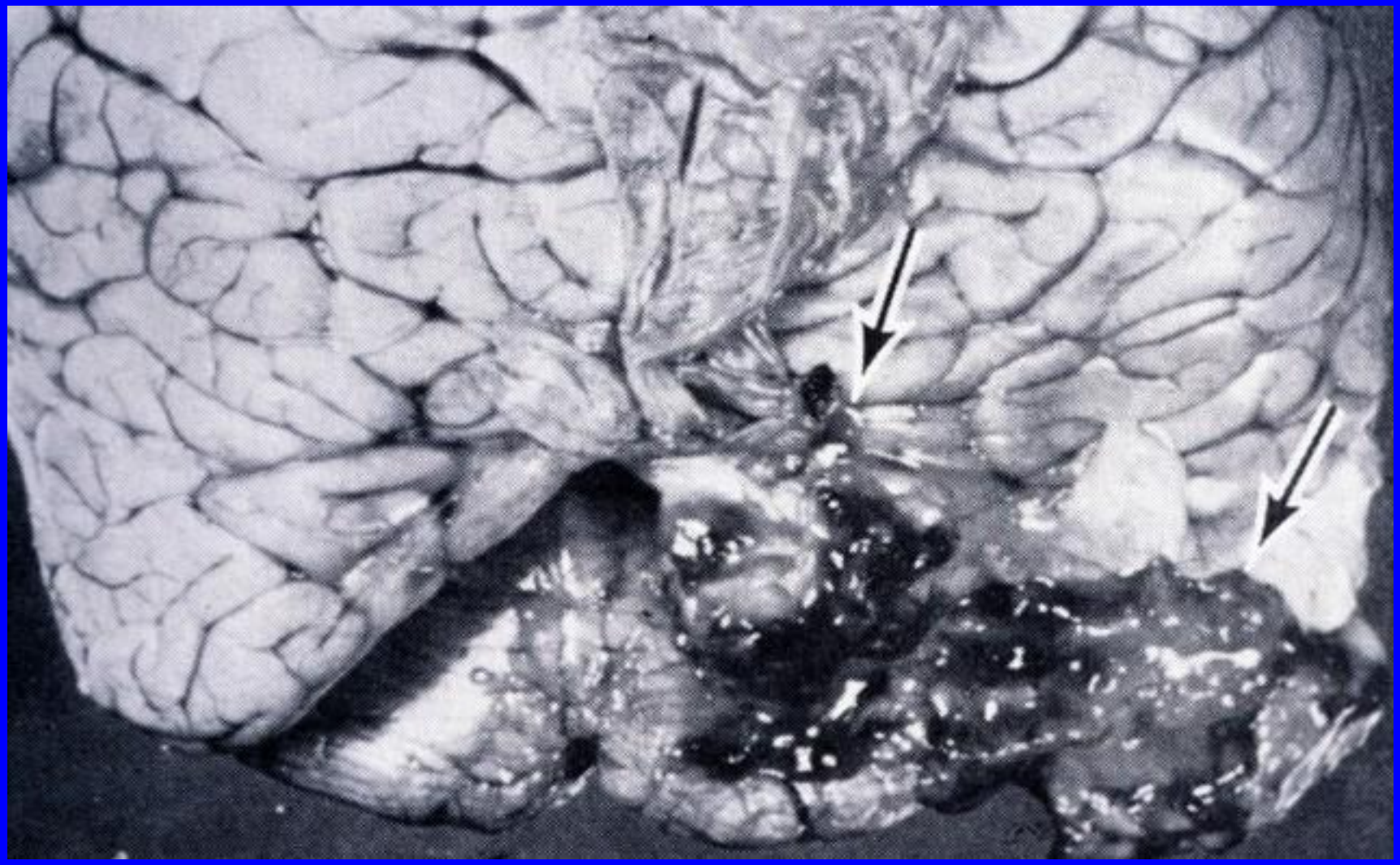

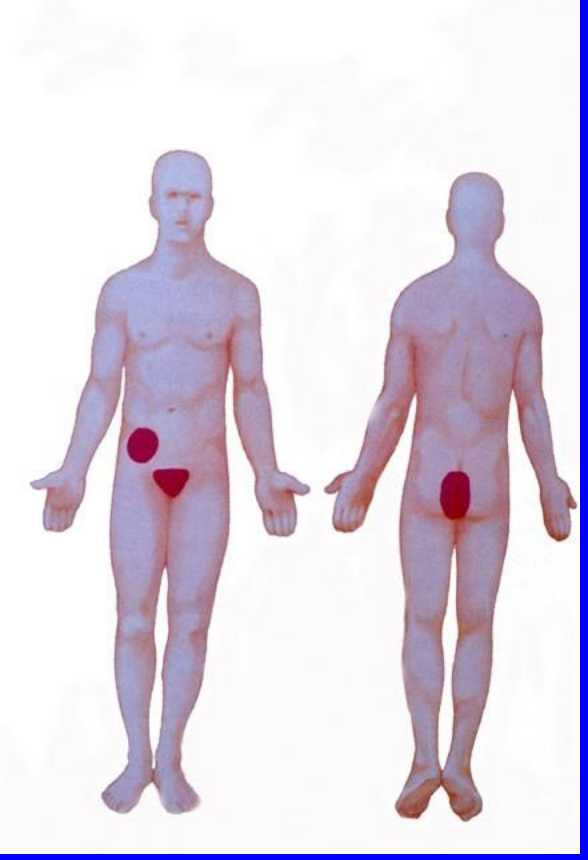

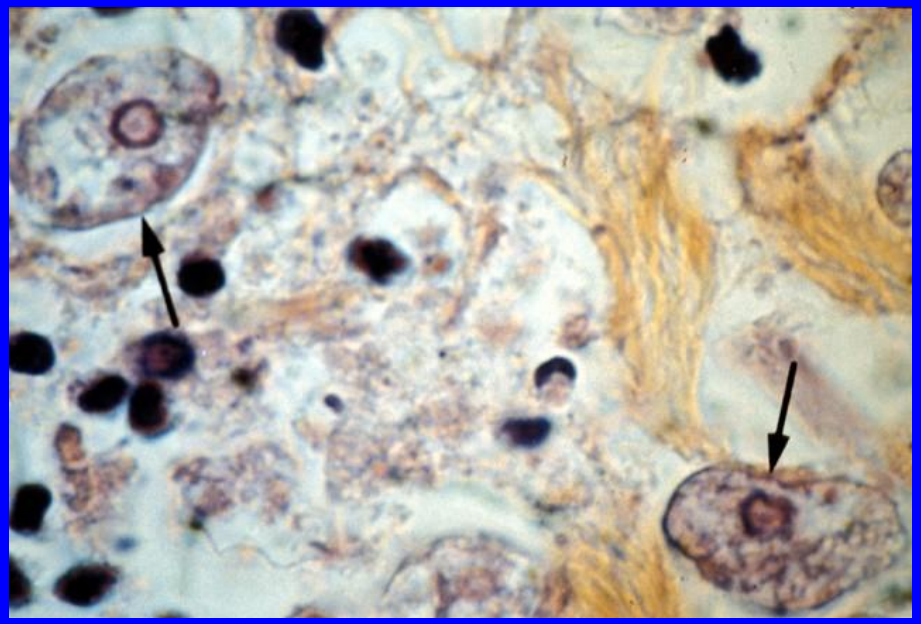

Diagnostic

- *Parasitologique*: trophozoïtes sur selles fraîches, kystes après enrichissement
- *Sérologique:* IFI>1/50, Hémagglutination, ELISA
- *Anatomo-pathologique:* spongiopsie , biopsies tissulaires

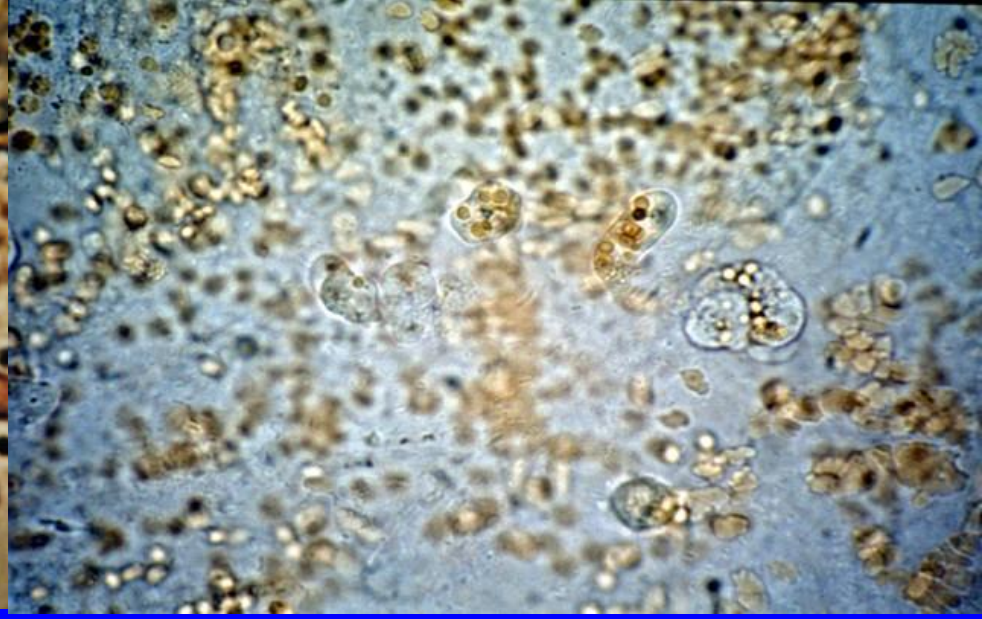

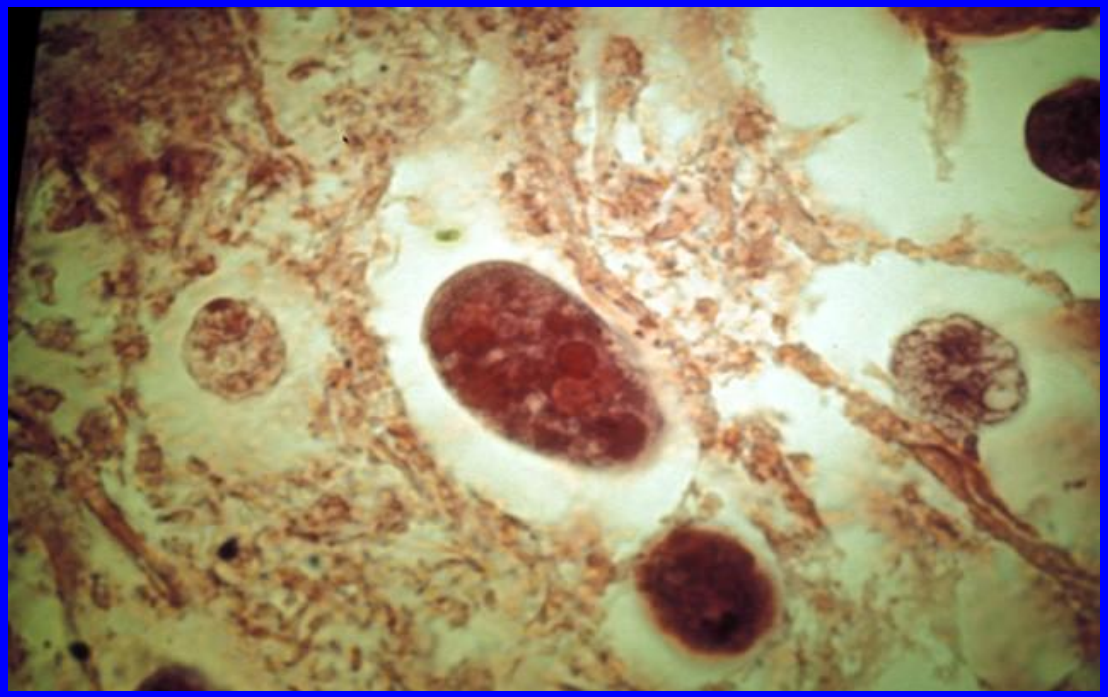

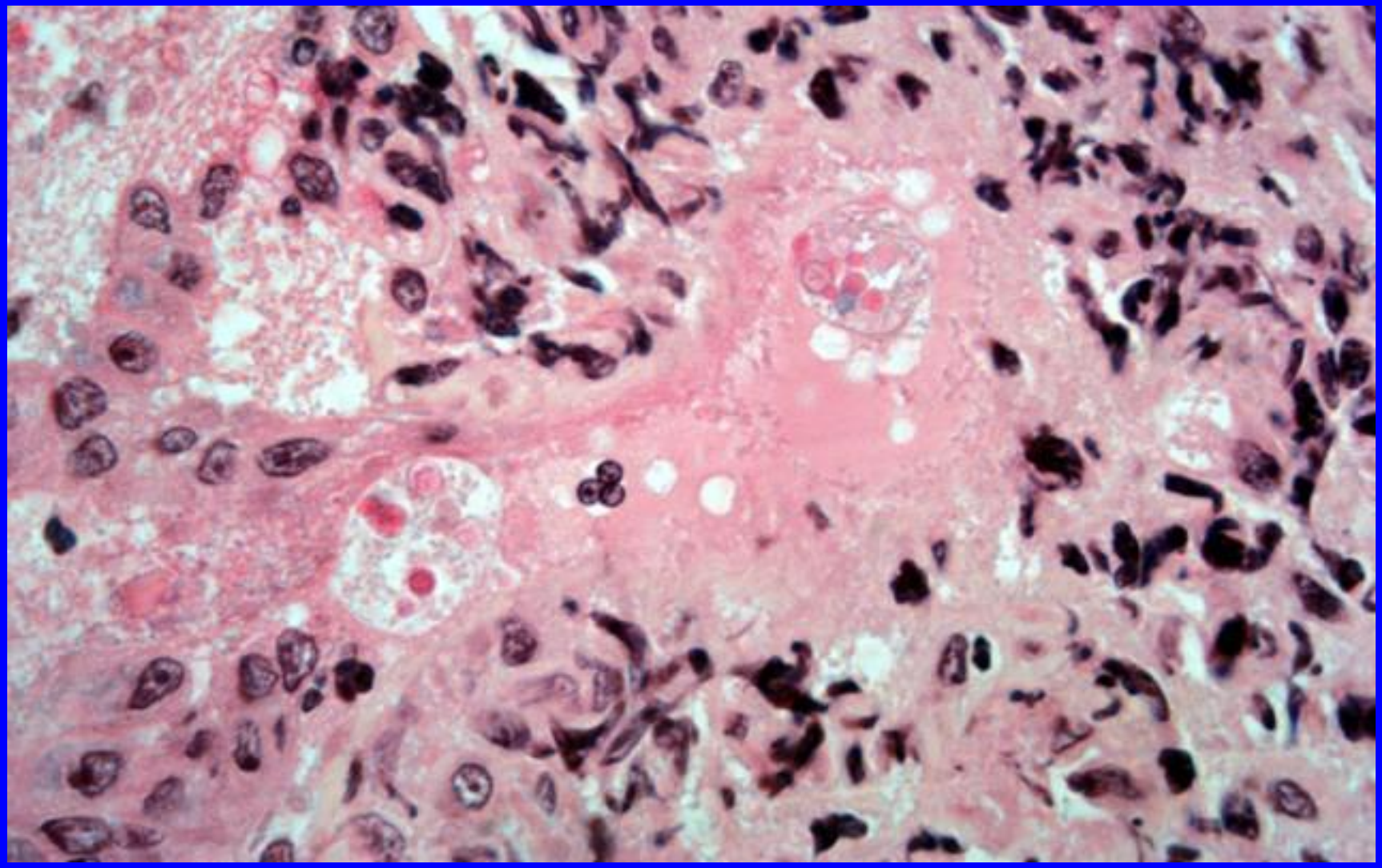

Traitement

Les médicaments

- *Amoebicides tissulaires:*

*5 nitro-imidazolés: metronidazole (flagyl®) cp à 250mg, suspension à 125mg/dose, flacon à 500mg.

adulte per os: 2g/j, perfusion: 1,5g/j, enfant 40mg/kg

*déhydroémétine. Ampoules à 20 et 60 mg, cp à 10mg, 1mg/kg (10j)

Traitement

Les médicaments

- *Amoebicides de contact:*

*Hydroxyquinoléine non iodée (intetrix®)

gélules à 300mg et granulés:
adulte 4gélules/j
enfant 3 mesures/5kg/j x 10j

*Paromomycine (humatin®) cp à 250 mg
adulte 1,5g/j,
enfant 50mg/kg/j x 4j

Traitement

Les indications

- Amibiase colique aiguë:
  metronidazole pendant 7j
- Amibiase colique maligne:
  réanimation, antibiotiques à large spectre, metronidazole en perfusion, chirurgie
- Amibiase colique chronique:
  metronidazole, rééquilibration hydor-électrolytique, antispasmodiques, pansements, amoebicides de contact
- Amoebome: metronidazole . Si pas de régression : chirurgie
- Colopathie post-amibienne: cures thermales!!

Traitement

Les indications

- Amibiase hépatique: metronidazole 5j. Si gros abcès possibilité de drainage sous échographie.
- Amibiase pleuro-pulmonaire: metronidazole, évacuation et lavage des collections pleurales. Intervention sur pachy-pleurite ou fistule

- Prophylaxie: hygiène fécale,
  filtration de l'eau,
  hygiène alimentaire en zone d'endémie